千葉県乳腺診断フォーラム
アトラス
第 7 号

第１１回千葉県乳腺診断フォーラム　平成１６年２月２１日 ：ウェルサンピア千葉

当番世話人　　千葉県がんセンター　　乳腺外科　　山本尚人

症例検討会司会　千葉県がんセンター　　乳腺外科　　鈴木正人
ちば県民保健予防財団　がん検診センター　橋本秀行

特別講演「マンモグラフィ診断に必要な病理学的知識」
日本医科大学付属病院
病理部　　教授　　土屋眞一　先生

平成 16 年 2 月 21 日土曜日、ウエルサンピア千葉にて第 11 回千葉県乳腺診断フォーラムを開催させていただきました。当日は 118 名のご参加をいただき、厚く御礼申し上げます。今回は久しぶりに 3 例の症例検討を行いました。3 例共に比較的大きな腫瘤像を呈する症例で、所見の採り方や想定される組織型などについて活発な討論がなされたことと思います。又、画像検査における工夫や注意点などをがん検診センターの橋本秀行先生に、それぞれの症例の病理組織と臨床像を帝京大学市原病院病理の菅野勇先生にそれぞれレクチャーしていただきました。3 症例のアトラスが今後の臨床にさらにお役に立てれば幸いです。

特別講演は「マンモグラフィ診断に必要な病理学的知識」と題して日本医科大学付属病院病理部の土屋眞一教授にご講演していただきました。土屋眞一先生は、日本乳癌学会の規約委員として乳腺細胞診の新しい報告様式の作成に中心となって携わり、そのことについても詳しく解説していただきました。ご講演は、画像診断と組織診断の単なる対比にとどまらず、臨床に対応出来る病理診断を常に心がけていらっしゃるのが印象的で、大変勉強になりました。

本フォーラムも黎明期を過ぎ、毎回 100 名を越えるご参加をいただき成熟期を迎えつつあります。今後も千葉県の乳腺疾患に携わる医療従事者にとって本フォーラムが少しでもお役に立ち、患者さんの利益につながるために皆様と共に発展していくよう努力して参りますのでご支援のほど、よろしくお願い申し上げます。

第 11 回当番世話人　千葉県がんセンター乳腺外科　山本尚人

共催 ： 千葉県乳腺診断フォーラム
日本化薬株式会社
明治製菓株式会社

症例１　　24歳，女性
局所所見：左乳房 C領域の腫瘤　6.2x4.1cm

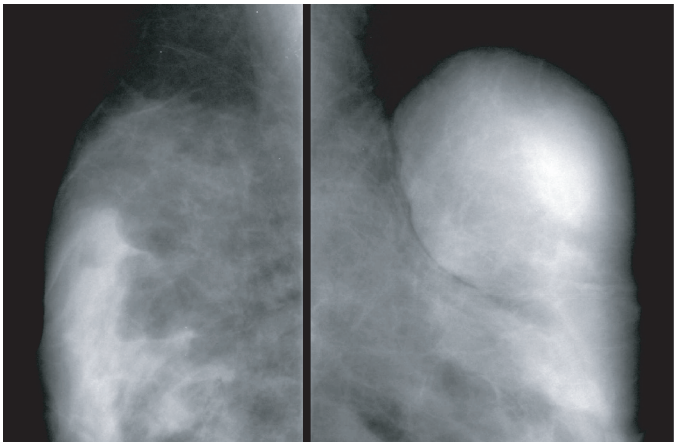

MMG(MLO)：左上部に大きな腫瘤を認める．一部評価困難な部位がみられるも，大部分は円形，境界明瞭である．カテゴリー 3とした．内部には高濃度と低濃度が混在している．

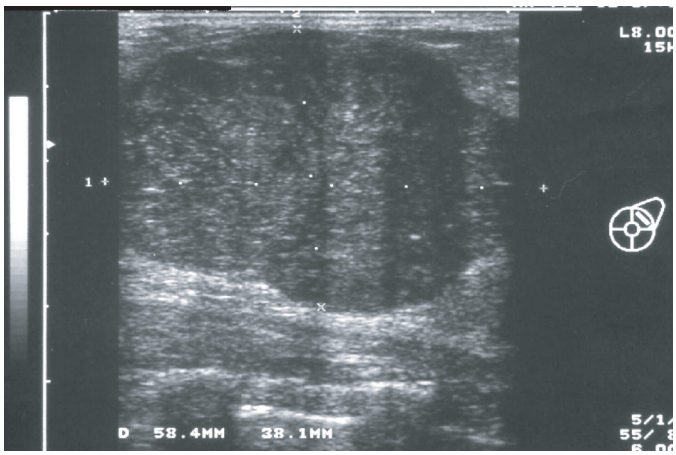

US：類円形でわずかに分葉を示す境界明瞭な腫瘤である．内部は比較的高エコーで，ほぼ均質なエコーを呈していると判断してよいだろう．後方エコーは増強している．

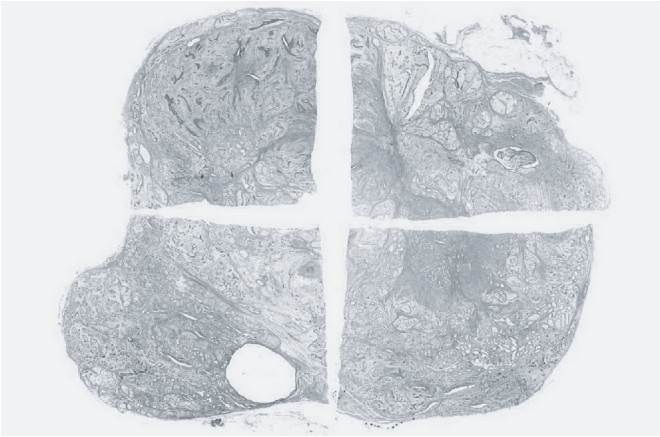

病理 (ルーペ像)：内部には染色の濃い所 (細胞が密)と薄い所 (水分や粘液様基質)が分布している．腺と間質が細かく分布し内部が高エコーを呈するだろうと推測される．

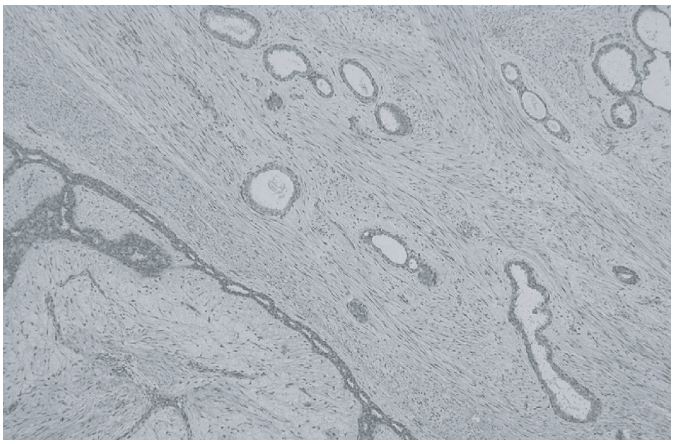

病理 (中拡大)：腺成分は管状構造を保っている所と豊富な間質性分によって押しつぶされている所とがある．間質成分の細胞密度が比較的高く若年性線維腺腫と診断された．

大きな腫瘤では存在診断で問題になることはない．良性か悪性か，どんな病変を考えるか，それにより患者への説明や方針も異なっていくことになる．本症例は若年に発生した境界明瞭な巨大腫瘤である．その際誰もがまず頭に浮かぶものはやはり線維腺腫であろう．そこから鑑別すべきものとして葉状腫瘍，嚢胞内腫瘍，充実腺管癌，まれに粘液癌が挙げられる．最終的に若年性線維腺腫と診断されたが，通常の線維腺腫に比べ間質成分の細胞密度が高いものを言っているにすぎない．しかし臨床的にはしばしば急速な発育を示し１ヶ月で２倍になるような症例も存在するので，治療の遅れがないような配慮が必要であろう．

症例２　　22歳，女性
局所所見：右乳房Ｄ領域を中心とする腫瘤　10x10cm

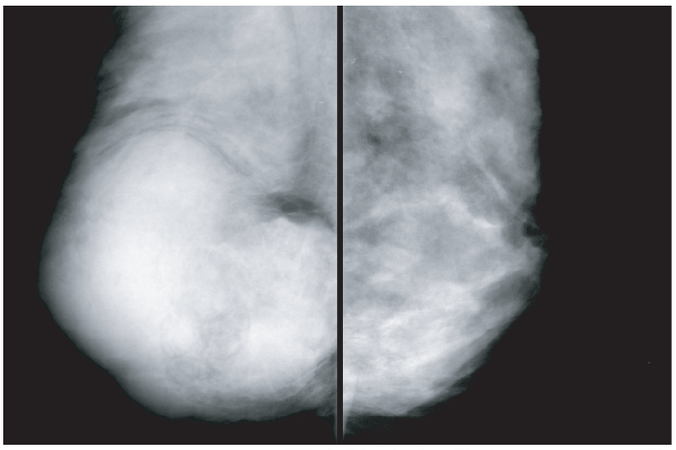

MMG(MLO)：右 Ｌに巨大腫瘤を認める．境界明瞭でありカテゴリー 3とした．内部には高濃度と低濃度が混在するが，正常乳腺の重なりはほとんどない．

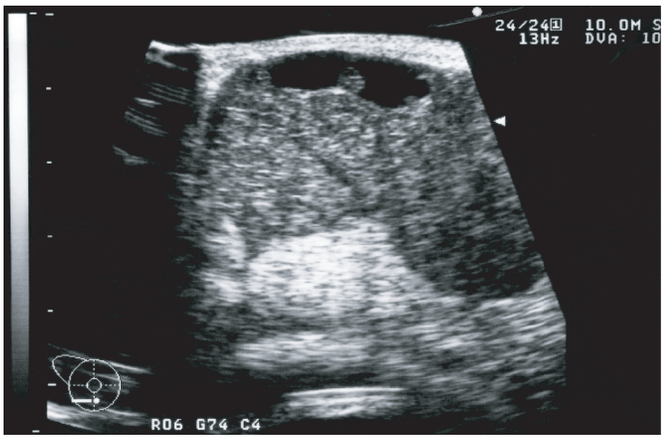

US：分葉構造を示す辺縁明瞭な腫瘤であり，皮膚側には嚢胞様構造がある．高エコー域や小さな無エコー域が散在している．後方エコーは増強している．

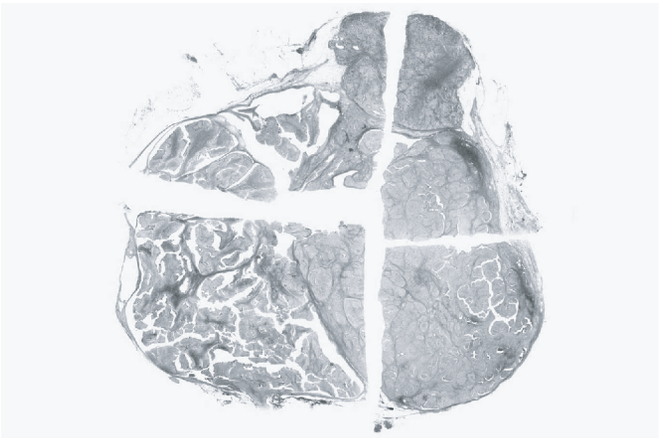

病理 (ルーペ像)：境界明瞭な腫瘤の中に多数のスリットが観察される．図上方では分葉構造を示している．嚢胞状の拡張もみられる．葉状腫瘍に典型的な像である．

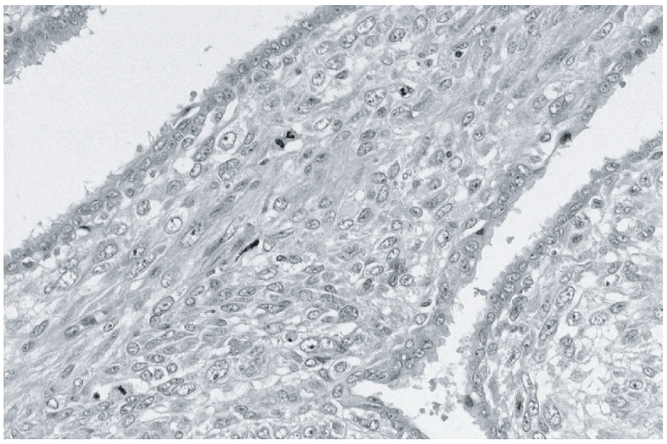

病理 (強拡大)：腺管の間にみられる間質細胞の密度は高くて異型が強く核分裂像も多数認められ，悪性葉状腫瘍の診断である．標本内には脂肪肉腫の像を示す部分も存在した．

本症例も若年性の巨大乳腺腫瘍である．いくつかの鑑別疾患の中から葉状腫瘍がもっとも疑われた．特にエコー上分葉構造や嚢胞様構造，無エコー域などがみられたことから診断は問題ないであろう．しかし術前より葉状腫瘍，特に悪性が疑われた場合治療方針に悩むことになる．1-2cmの余裕をもって切除すれば局所再発が防げるとも言われているが，乳房の変形は著明なものとなってしまう．少なくとも画像にて複雑に分葉していたり浸潤性発育を示す部位，あるいは衛星結節と呼ばれるような腫瘍周囲の小結節などがないか注意深く評価し，術中にも意識して取り残しを最小限にするような姿勢は必要であろう．

症例３　　81歳，女性
局所所見：右乳房Ｃ領域の腫瘤　5.2x3.8cm

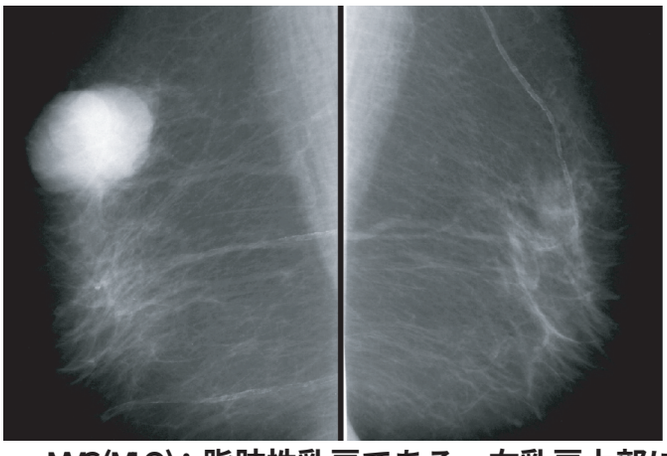

MMG(MLO)：脂肪性乳房である．右乳房上部に境界明瞭で，円形だが分葉した腫瘤を認める．尾側に一部構築の乱れもみられるが，カテゴリー4とした．

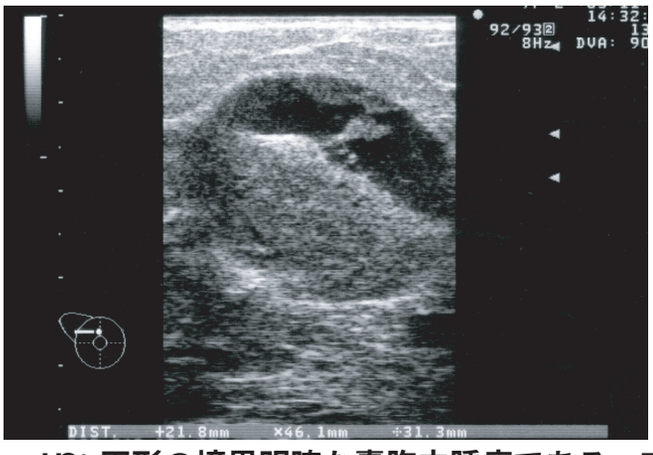

US：円形の境界明瞭な嚢胞内腫瘍である．充実部が多くを占め嚢胞部分は少ない．充実部は比較的高エコーである．後方エコーは増強している．

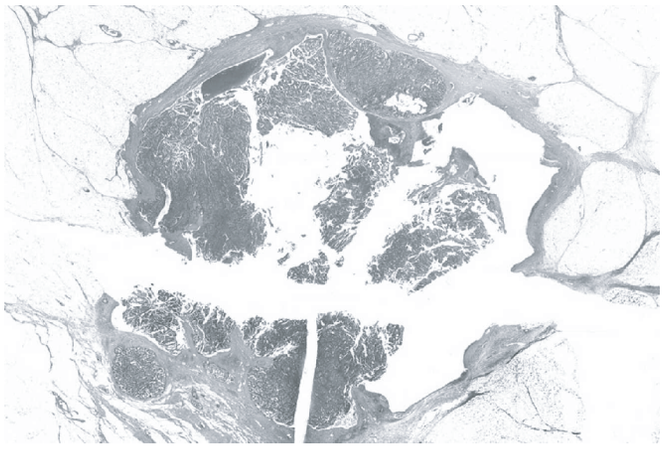

病理（ルーペ像）：嚢胞状病変であり，充実性の部分は細胞が密に増殖している．近傍の乳管にも増殖性病変が認められる．周辺の乳線は萎縮し脂肪組織で囲まれている．

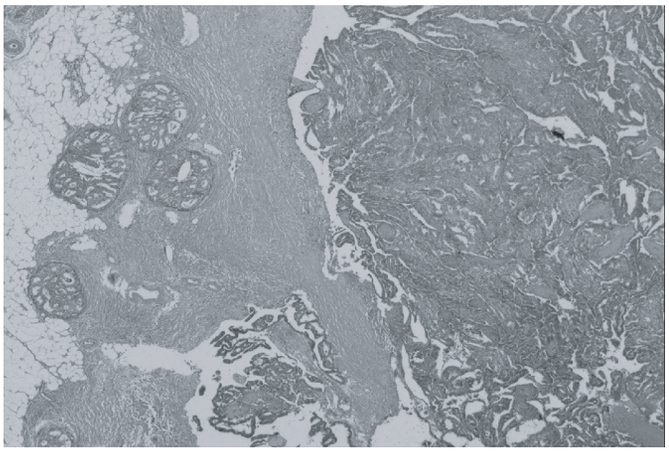

病理（弱拡大）：嚢胞内に乳頭状構造を示して癌細胞が増生し，周囲乳管にも進展している．一部浸潤様にみえるも（矢印），アーティファクトと考え診断は非浸潤性嚢胞内癌とした．

高齢者の単発性嚢胞内病変である．画像上から良悪の鑑別をすることはしばしば困難だが，80歳ではその殆どが悪性であると考えられている．しかし一般に癌細胞は小型で異型が少なく，細胞診で過小評価される場合があることは念頭に入れておく必要がある．もちろん嚢胞内乳頭腫は鑑別すべき重要な候補である．MMG上尾側の不明瞭な部分は乳管内進展をあらわしているのか疑問点が残った．司会より嚢胞内腫瘍の診断に関してミニレクチャーがあり，その中で fluid-fluid level（出血による液面形成）が悪性をより考える所見の一つであるとのコメントがあった．記憶に留めておくべき重要な情報と考える．